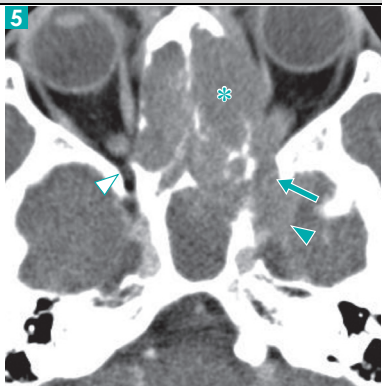
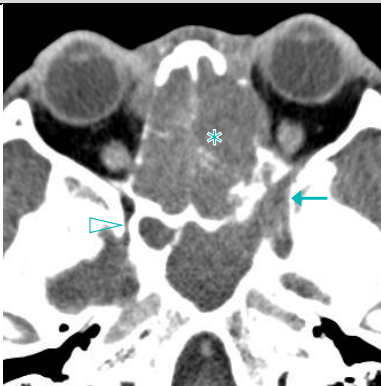


『Canal, Foramen, Fissure, Space & Membrane
読影の手立てとなる局所解剖と画像診断』
正誤表

『Canal, Foramen, Fissure, Space & Membrane 読影の手立てとなる局所解剖と画像診断』（2018年3月30日 第1版第1刷）におきまして誤りがございました。ここに深くお詫びいたし、訂正申し上げます。

(2018年4月10日 メジカルビュー社編集部)

	誤	正
p31 症例2		
	海綿静脈洞 (▲) に	海綿静脈洞に
p208 図1b	内側臍ヒダ 正中臍ヒダ	正中臍ヒダ 内側臍ヒダ
p208 図2	直腸 膀胱	膀胱 直腸