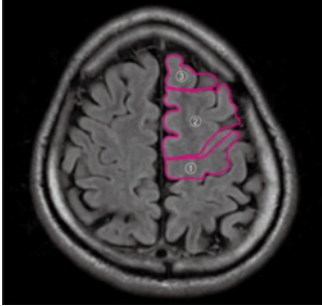
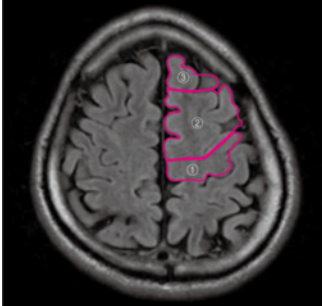


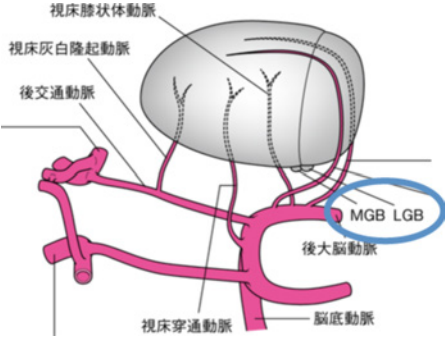
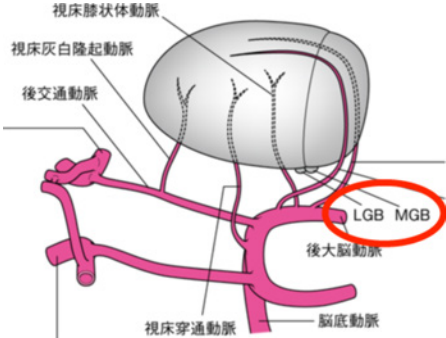
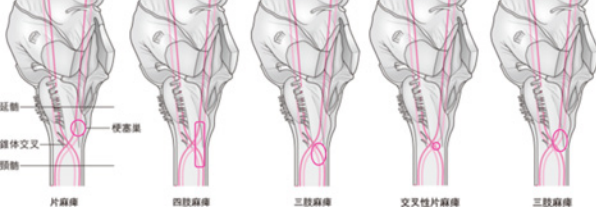
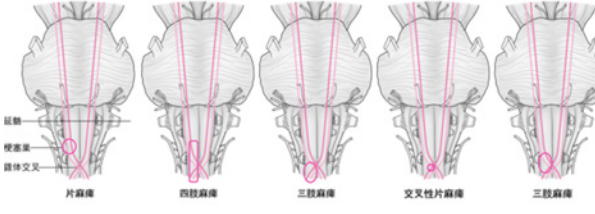


『コツさえわかればあなたも読める リハに役立つ脳画像』（2016年3月30日 第1版第1刷発行）に誤りがございました。ここに深くお詫びいたし、訂正申し上げます。

(2016年5月20日 メジカルビュー社 編集部)

訂正箇所	誤	正
p10 下から3行目	MRAは、MRIを用いた血管 造影 であり、	MRAは、MRIを用いた血管 描出法 であり、
p41 図2右 ②の範囲		
p52 図2 左側イラスト下段 スライスレベルを 示す線		
p60 本文5行目	通る 錐体路 の全体像を示す。	通る 皮質脊髄路 の全体像を示す。
p60 図4タイトル	錐体路 の全体像	皮質脊髄路 の全体像
p82 本文5行目	MRAは正面像と軸位像を基準に、 複数の角度で撮影されることが多い	MRAは正面像と軸位像を基準に、 三次元表示でき、立体画像表示も可能である
p86 図3		
p110 本文4~5行目	急激な血流遮断により 梗塞巣は 大脳皮質を含む広範囲にわたる。	短時間で血流が途絶えるために他の血管からの側副血行路が発達しておらず 梗塞巣は 大脳皮質を含む広範囲にわたる。
p111 図5 解説	precentral knob (*) からやや内側に離れており	precentral knob (*) に近接しており
p117 表④縁上回	(自己中心性の無視)	(自己身体の無視)
p135 図11 (正面から見たイラストに修正)	<p>図11 錐体交叉高位と障害の関係</p> 	<p>図11 錐体交叉高位と障害の関係</p> 

『コツさえわかればあなたも読める リハに役立つ脳画像』（2016年3月30日 第1版第1刷発行）に誤りがございました。ここに深くお詫びいたし、訂正申し上げます。

(2016年4月6日 メジカルビュー社 編集部)

訂正箇所	誤	正																																																						
p4 コラム「予後予測のポイント」上から8行目	車椅子2人介助にとどまった4名は、	車椅子2人介助にとどまった5名は、																																																						
p14 本文上から6行目	T2スター強調画像 (T2*WI), CTでは	T2スター強調画像 (T2*WI) がCTでは																																																						
p15 図2 タイトル	T2*WI による微小脳出血の検出	T2*WI																																																						
p15 図2 図説明	両側のレンズ核に微小脳出血を示す低信号域 (→) が見られる。	両側のレンズ核に鉄の沈着を示す低信号域 (→) が見られる。微小出血は、p.163 図4のT2*強調画像の低信号域を参照。																																																						
p22 図2 「③側脳室前角・後角のレベル」矢印の指し位置																																																								
p36 図2 ・「舌状回」を右端へ移動 ・「頭頂後頭溝」の指し線の追加																																																								
p121 図3②図説明	小脳失調や半側空間無視など視床障害による症状出	小脳失調や半側空間無視など視床障害による症状出現																																																						
p123 図2, p127 図1, p129 図2, p130 図4	MRI T1 強調画像	MRI FLAIR 画像																																																						
p147 図3 上段右, 下段左の表 「左レンズ核」の症状	<table border="1"> <thead> <tr> <th>部位</th> <th>状態</th> <th>症状</th> </tr> </thead> <tbody> <tr> <td>①正中線</td> <td>5mm未満の寛狭</td> <td>明確な示唆なし</td> </tr> <tr> <td>②右レンズ核</td> <td>正常(軽度)</td> <td>明確な示唆なし</td> </tr> <tr> <td>③左レンズ核</td> <td>血腫</td> <td>明確な示唆なし</td> </tr> <tr> <td>④左内包後脚</td> <td>右片麻痺(中等度), 感覚障害</td> <td></td> </tr> <tr> <td>⑤左側頭葉白質</td> <td>血腫</td> <td>右上視野欠損</td> </tr> <tr> <td>⑥左レンズ核</td> <td>血腫</td> <td>明確な示唆なし</td> </tr> <tr> <td>⑦左島の皮質下</td> <td>浮腫</td> <td>伝導失語, 記憶障害, pusher現象</td> </tr> <tr> <td>⑧左前頭葉白質</td> <td>浮腫</td> <td>注意障害(一過性)</td> </tr> </tbody> </table>	部位	状態	症状	①正中線	5mm未満の寛狭	明確な示唆なし	②右レンズ核	正常(軽度)	明確な示唆なし	③左レンズ核	血腫	明確な示唆なし	④左内包後脚	右片麻痺(中等度), 感覚障害		⑤左側頭葉白質	血腫	右上視野欠損	⑥左レンズ核	血腫	明確な示唆なし	⑦左島の皮質下	浮腫	伝導失語, 記憶障害, pusher現象	⑧左前頭葉白質	浮腫	注意障害(一過性)	<table border="1"> <thead> <tr> <th>部位</th> <th>状態</th> <th>症状</th> </tr> </thead> <tbody> <tr> <td>①正中線</td> <td>5mm未満の寛狭</td> <td>明確な示唆なし</td> </tr> <tr> <td>②右レンズ核</td> <td>正常(軽度)</td> <td>明確な示唆なし</td> </tr> <tr> <td>③左レンズ核</td> <td>血腫</td> <td>明確な示唆なし</td> </tr> <tr> <td>④左内包後脚</td> <td>右片麻痺(中等度), 感覚障害</td> <td></td> </tr> <tr> <td>⑤左側頭葉白質</td> <td>血腫</td> <td>右上視野欠損</td> </tr> <tr> <td>⑥左レンズ核</td> <td>血腫</td> <td>明確な示唆なし</td> </tr> <tr> <td>⑦左島の皮質下</td> <td>浮腫</td> <td>伝導失語, 記憶障害, pusher現象(一過性)</td> </tr> <tr> <td>⑧左前頭葉白質</td> <td>浮腫</td> <td>注意障害(一過性)</td> </tr> </tbody> </table> <p>筋緊張制御, 学習, 意思決定の障害</p>	部位	状態	症状	①正中線	5mm未満の寛狭	明確な示唆なし	②右レンズ核	正常(軽度)	明確な示唆なし	③左レンズ核	血腫	明確な示唆なし	④左内包後脚	右片麻痺(中等度), 感覚障害		⑤左側頭葉白質	血腫	右上視野欠損	⑥左レンズ核	血腫	明確な示唆なし	⑦左島の皮質下	浮腫	伝導失語, 記憶障害, pusher現象(一過性)	⑧左前頭葉白質	浮腫	注意障害(一過性)
部位	状態	症状																																																						
①正中線	5mm未満の寛狭	明確な示唆なし																																																						
②右レンズ核	正常(軽度)	明確な示唆なし																																																						
③左レンズ核	血腫	明確な示唆なし																																																						
④左内包後脚	右片麻痺(中等度), 感覚障害																																																							
⑤左側頭葉白質	血腫	右上視野欠損																																																						
⑥左レンズ核	血腫	明確な示唆なし																																																						
⑦左島の皮質下	浮腫	伝導失語, 記憶障害, pusher現象																																																						
⑧左前頭葉白質	浮腫	注意障害(一過性)																																																						
部位	状態	症状																																																						
①正中線	5mm未満の寛狭	明確な示唆なし																																																						
②右レンズ核	正常(軽度)	明確な示唆なし																																																						
③左レンズ核	血腫	明確な示唆なし																																																						
④左内包後脚	右片麻痺(中等度), 感覚障害																																																							
⑤左側頭葉白質	血腫	右上視野欠損																																																						
⑥左レンズ核	血腫	明確な示唆なし																																																						
⑦左島の皮質下	浮腫	伝導失語, 記憶障害, pusher現象(一過性)																																																						
⑧左前頭葉白質	浮腫	注意障害(一過性)																																																						