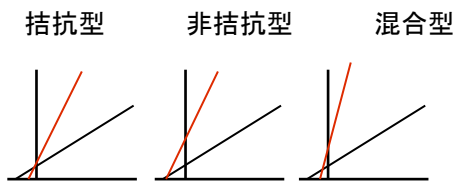


『臨床検査技師 ポケット・レビュー帳 上巻』 正誤表

『臨床検査技師 ポケット・レビュー帳 上巻』第1版第1刷(2009年2月10日)に誤りがありました。ここに慎んでお詫び申し上げますとともに、以下の通り訂正させていただきます。

◆第1版第1刷

(2014年1月14日 メジカルビュー社編集部)

ページ	該当箇所	誤	正
p. 16	図1	P-R間隔	P-P間隔
p. 39	表1 代謝性アシドーシスの1次性障害	HCO_3^- ↑	HCO_3^- ↓
p. 39	表1 代謝性アシドーシスの代償作用	PaCO_2 ↑	PaCO_2 ↓
p. 39	表1 代謝性アルカローシスの1次性障害	HCO_3^- ↓	HCO_3^- ↑
p. 39	表1 代謝性アルカローシスの代償作用	PaCO_2 ↓	PaCO_2 ↑
p. 58	check point	わが国の中途失明原因の1位は 糖尿病網膜症 、2位は 緑内障 である。	わが国の中途失明原因の1位は 緑内障 、2位は 糖尿病網膜症 である。
p. 197	図2 阻害剤 (+) の直線	拮抗型 非拮抗型 混合型 	拮抗型 非拮抗型 混合型 
p. 230	check point	・・・表現色数は赤の全階調 (28) × 緑の全階調 (28) × 青の全階調 (28) = 28 × 3すなわち・・・	・・・表現色数は赤の全階調 (2 ⁸) × 緑の全階調 (2 ⁸) × 青の全階調 (2 ⁸) = 2 ^{8×3} すなわち・・・

※p. 58は治療法の進歩により最近逆転し、赤字が正しくなったそうです。

『臨床検査技師 ポケット・レビュー帳 下巻』 正誤表

『臨床検査技師 ポケット・レビュー帳 下巻』第1版第1刷(2009年2月10日)に誤りがありました。ここに慎んでお詫び申し上げますとともに、以下の通り訂正させていただきます。

◆第1版第1刷

(2014年1月14日 メジカルビュー社編集部)

ページ	該当箇所	誤	正
p. 69	右列、上から2段目の写真	扁平上皮癌：角化型	胸水：胃癌（印環細胞癌）