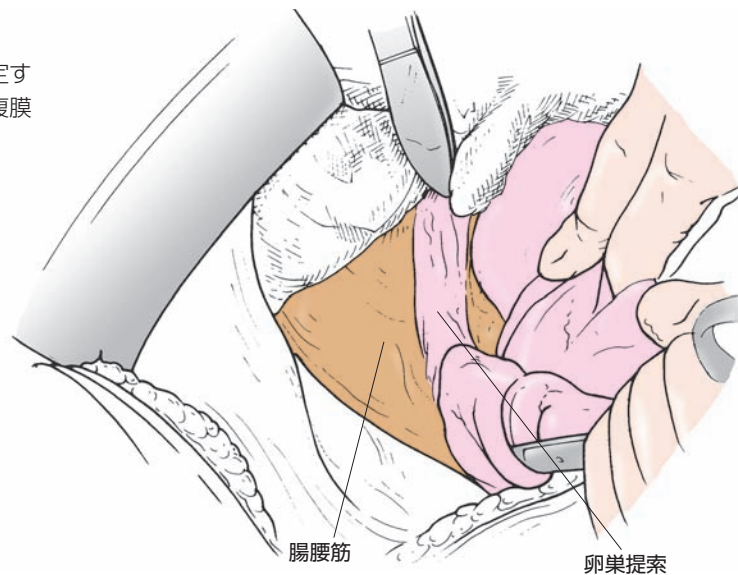


p149 図3

下記の図に訂正申し上げます。

### 図3 後腹膜の展開

子宮を足側に牽引して、卵巢提索を同定するが、わかりにくければ腸腰筋上の後腹膜を展開する。



(2010年4月6日 メジカルビュー社編集部)