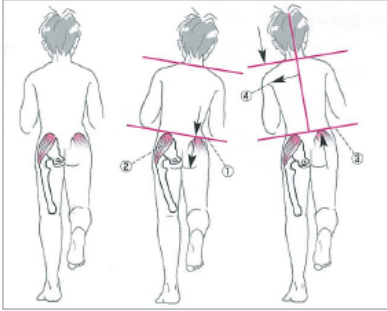
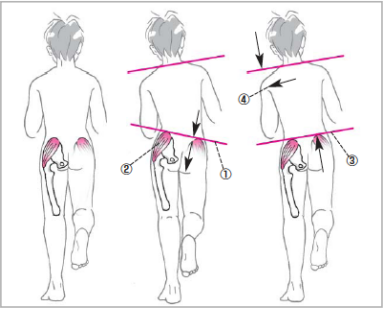


『理学療法学 ゴールド・マスター・テキスト4 整形外科系理学療法学』正誤表

『理学療法学 ゴールド・マスター・テキスト4 整形外科系理学療法学』（2009年10月10日 第1版第1刷，2011年3月10日 第1版第2刷，2011年9月20日 第1版第3刷，2012年9月10日 第1版第4刷）に誤りがありました。ここに深くお詫びいたし，訂正申し上げます。

(2012年11月27日 メジカルビュー社編集部)

ページ	該当箇所	誤	正
p.35	■異常歩行 上から4行目	…とで歩行時にTrenderenburg徴候やDuchenne現象を…	…とで歩行時にTrendelenburg徴候やDuchenne現象を…
p.35	図2 タイトル	Trenderenburg徴候と…	Trendelenburg徴候と…
p.35	図2 説明文 上から4行目	(b) Trenderenburg徴候陽性：	(b) Trendelenburg徴候陽性：
p.35	図2 イラスト		
p.35	図2 引用文	(寺山和雄ほか監修:標準整形外科学. 第7版, p473, 医学書院, 1999.より改変引用)	(内田淳正 監修：標準整形外科学, 第11版, p.563, 医学書院, 2011.より改変引用)
p.302	■幼児期以後の臨床症状 ・片側脱臼 上から2行目～5行目	…立ちをすると，健側の骨盤が落ちるTrenderenburg徴候と…患肢での片脚起立直後にはTrenderenburg徴候を示さず，数秒後に健側の骨盤が落ちることがある。これをdelayed Trenderenburg徴候と呼ぶ。…	…立ちをすると，健側の骨盤が落ちるTrendelenburg徴候と…患肢での片脚起立直後にはTrendelenburg徴候を示さず，数秒後に健側の骨盤が落ちることがある。これをdelayed Trendelenburg徴候と呼ぶ。…
p.333	索引，中段 T列 下から3行目	Trenderenburg徴候	Trendelenburg徴候