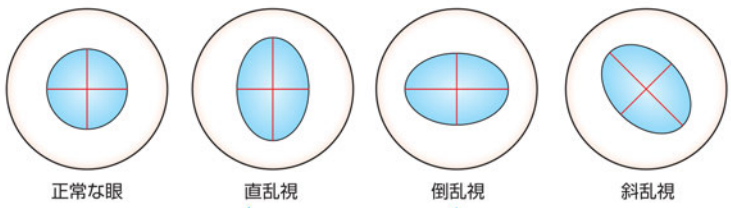
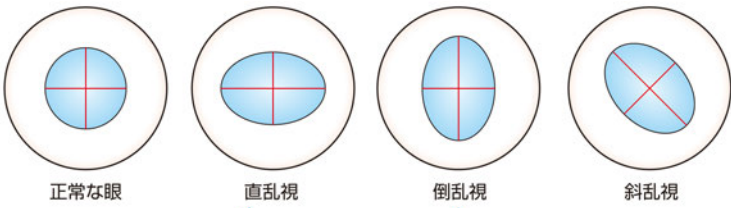


『どう診てどう治す?円錐角膜』 正誤表

『どう診てどう治す?円錐角膜』(2017年10月10日 第1版第1刷)において誤りがございました。
ここに深くお詫びし、訂正申し上げます。

(2021年2月22日 メジカルビュー社編集部)

頁	誤	正
178頁 図1	 <p>正常な眼 直乱視 倒乱視 斜乱視</p> <p>縦の線が弱主経線 横の線が強主経線 乱視軸は0°か180°前後</p> <p>縦の線が強主経線 横の線が弱主経線 乱視軸は90°前後</p>	 <p>正常な眼 直乱視 倒乱視 斜乱視</p> <p>縦の線が強主経線 横の線が弱主経線 乱視軸は0°か180°前後</p> <p>縦の線が弱主経線 横の線が強主経線 乱視軸は90°前後</p>

『どう診てどう治す?円錐角膜』 正誤表

『どう診てどう治す?円錐角膜』(2017年10月10日 第1版第1刷)において誤りがございました。
ここに深くお詫びし、訂正申し上げます。

(2021年2月15日 メジカルビュー社編集部)

頁	誤	正
178頁 図1 図の下に記したネーム 左から2番目	直乱視	倒乱視
178頁 図1 図の下に記したネーム 左から3番目	倒乱視	直乱視