『心電図マイスターによる3→1級を目指す鑑別力grade up演習』正誤表

『心電図マイスターによる3→1級を目指す鑑別力grade up演習』（2024年11月1日2刷発行）におきまして，誤りがございました。ここに深くお詫び申し上げますとともに，訂正いたします。

（2024 年 12 月 16 日更新 メジカルビュー社編集部）

頁と箇所	誤	正
p8　BOX003-1 上から 12 行目	-30°　よりも左軸に左軸に振れていきます。	-30°　よりも左軸に振れていきます。
p26　正答の選択根拠 2 行目	…での異常Q波の陰性T波を認め，	…での異常Q波と陰性T波を認め，
p31　4 行目	…心筋が壊死すると，	…心筋の壊死や線維化などが進行すると，
p36　BOX017-1 1 行目	…房室ブロックと洞停止があります。	…洞房ブロックと洞停止があります。
p40　POINT　3 行目	…整数倍で抜ければ房室ブロック，	…整数倍で抜ければ洞房ブロック，
p45　BOX021-3 4 行目	この現象は房室結節でしか起きません。	この現象は基本的に房室結節でしか起きません。
p47　図 2	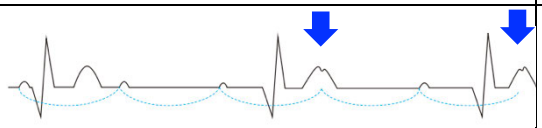	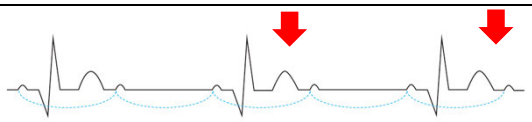
p51　下から 3 行目	…高度房室ブロックの40%程度に…	…完全房室ブロックの40%程度に…
p59　正答の選択根拠 1 行目	…右から3拍目は通常よりも早い…	…右から4拍目は通常よりも早い…
その他の選択肢について　3 行目	④ P波の存在しており…	④ P波が存在しており…
p62　正答の選択根拠 2 行目	以上はなさそうにみえるかもしれません。	異常はなさそうにみえるかもしれません。
p67　BOX030-3　下から 4 行目	広範にSTが上昇して入れば多肢病変…	広範にSTが上昇していれば多肢病変…
p105　その他の選択肢について 2 行目	③ 完全右脚ブロックであれば…	③ 左脚ブロックであれば…
p114　BOX050-2 下から 8 行目	心不全の状態でさらに負担をかけるもの…	心不全の状態でさらに負担をかけるのも…
p120　表 1	表 1 PAC 起源の考え方 V_1 陽性＝左房起源 ／ Ⅰ，aV_L 陽性 ／ Ⅰ，aV_L 陰性 Ⅱ，Ⅲ，aV_F 陽性 ／ 右上肺静脈 ／ 左上肺静脈，左心耳[*2] Ⅱ，Ⅲ，aV_F 陰性 ／ 右下肺静脈[*1] ／ 左下肺静脈 V_1 陰性＝右房起源 ／ Ⅰ，aV_L 陽性 ／ Ⅰ，aV_L 陰性 Ⅱ，Ⅲ，aV_F 陽性 ／ 洞調律，上大静脈，右心耳[*3] ／ ―[*4] Ⅱ，Ⅲ，aV_F 陰性 ／ 冠静脈洞入口部[*5] ／ ―	表 1 PAC 起源の考え方 V_1 陽性＝左房起源 ／ Ⅰ，aV_L 陽性 ／ Ⅰ，aV_L 陰性 Ⅱ，Ⅲ，aV_F 陽性 ／ 右上肺静脈 ／ 左上肺静脈，左心耳[*2] Ⅱ，Ⅲ，aV_F 陰性 ／ 右下肺静脈[*1] ／ 左下肺静脈 V_1 陰性＝右房起源 ／ Ⅰ，aV_L 陽性 ／ Ⅰ，aV_L 陰性 Ⅱ，Ⅲ，aV_F 陽性 ／ 洞結節，上大静脈，右心耳[*3] ／ ―[*4] Ⅱ，Ⅲ，aV_F 陰性 ／ 冠静脈洞入口部[*5] ／ ―

p122　図 1	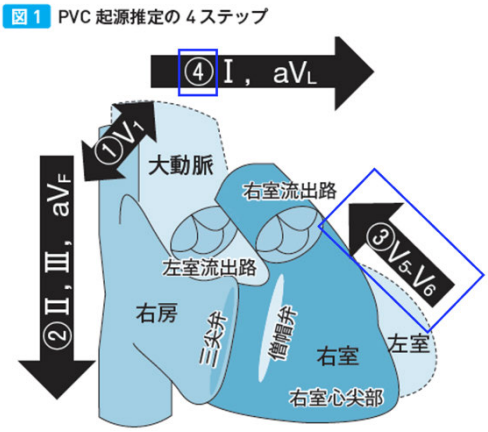	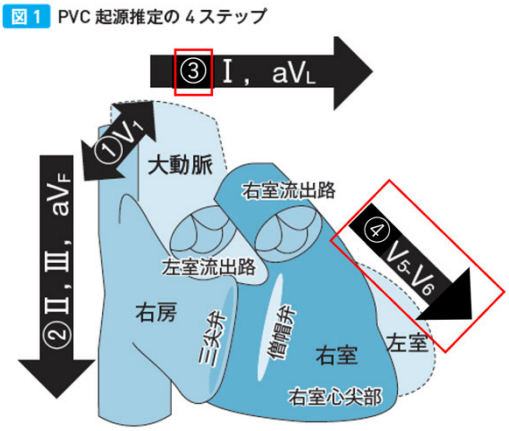
p128　下から 1 行目	II，III，aV_F誘導の誘導が…	II，III，aV_F誘導の極性が…
p142　その他の選択肢について　3 行目	②③ V_1～V_4誘導のDT上昇がみられないため，	②③ V_1～V_4誘導のST上昇がみられないため，
p157　BOX071-1 下から 2 行目	ケント束の心室束付着部位から興奮します。	ケント束の心室側付着部位から興奮します。
p167　問題 075 問題文 1 行目	高血圧，導尿病にて近位通院中。	高血圧，導尿病にて近医通院中。
p186　問題 085 問題文 2 行目	壁運動は心突部でわずかに低下，	壁運動は心尖部でわずかに低下，
正答の選択根拠 2 行目	しかし，心突部壁運動異常や…	しかし，心尖部壁運動異常や…
p193　正答の選択根拠　3 行目	…リハビリテーション後の意識消失です。	…リハビリテーション中の意識消失です。
p194　BOX089-2 下から 2 行目	…PTEらしさの診断する…	…PTEらしさを診断する…
p205　POINT　2 行目	① 1文字目がセンシング，2文字目がペーシング	① 1文字目がペーシング，2文字目がセンシング
p211　正答の回答根拠　下から 5 行目	60bpmでペーシング…	50bpmでペーシング…
p221　BOX101-1 下から 4 行目	…まさに問題100の症例の…	…まさに問題101の症例の…
p227　BOX104-1 下から 2 行目	…局所壁運動障害を伴う…	…局所壁運動障害を伴う…
p246　上から 5 行目	…S波ところに小さなノッチとして…	…QRS波の終わりに小さなノッチとして…

『心電図マイスターによる3→1級を目指す鑑別力grade up演習』正誤表

『心電図マイスターによる3→1級を目指す鑑別力grade up演習』（2024年9月30日第１版1刷発行）におきまして，誤りがございました。ここに深くお詫び申し上げますとともに，訂正いたします。

（2024 年 10 月 28 日更新 メジカルビュー社編集部）

頁と箇所	誤	正
p3　図１	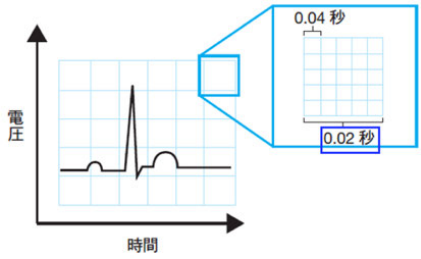 0.02秒	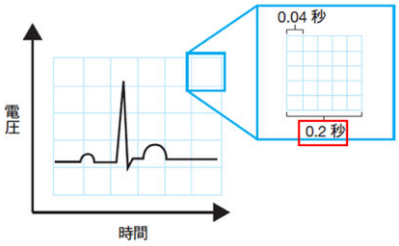 0.2秒
p6　図１ （北西軸）	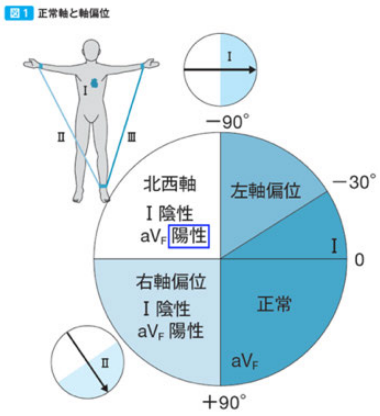 aV_F 陽性	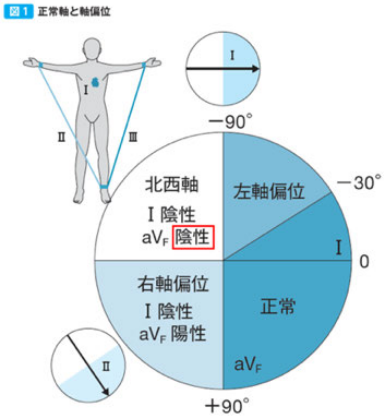 aV_F 陰性
p22　図１ 順序	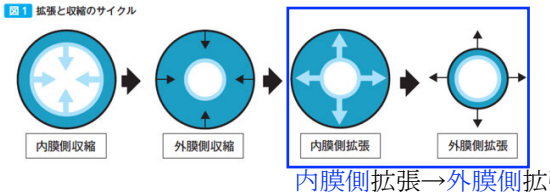 内膜側拡張→外膜側拡張	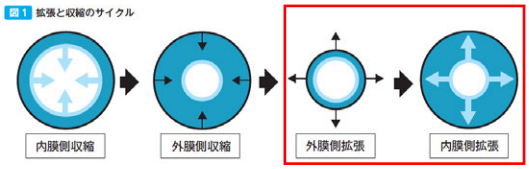 外膜側拡張→内膜側拡張
p25　図１	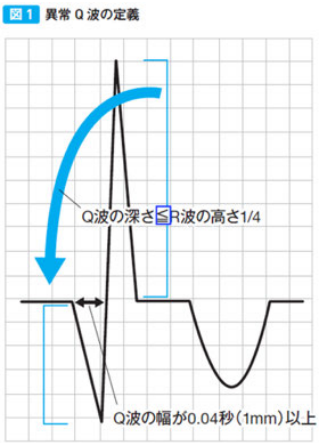 Q波の深さ≦R波の高さ1/4	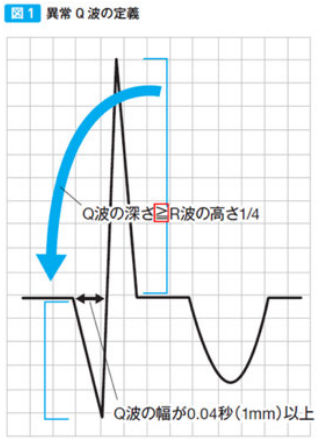 Q波の深さ≧R波の高さ1/4
p77　問題 035 問題文　１行目	肺炎にて入院中した際の心電図を示す。	肺炎にて入院した際の心電図を示す。

<table>
<tr><td>p143　BOX065-1
POINT 2行目</td><td>①Ⅱ誘導ST↑　＞　Ⅲ誘導ST↑</td><td>①Ⅲ誘導ST↑　＞　Ⅱ誘導ST↑</td></tr>
<tr><td>p146　その他の選択肢について
5行目</td><td>…みられないため，右冠動脈遠位部は否定されます</td><td>…みられないため，右冠動脈近位部は否定されます</td></tr>
<tr><td>p179　問題082
問題文1行目</td><td>48歳，男性。最近息切れがあり…</td><td>85歳，女性。最近息切れがあり…</td></tr>
<tr><td>p203　問題093
表1の1文字目，2文字目の最下段枠</td><td>表1 ペースメーカの作動様式
<table><tr><th>1文字目</th><th>2文字目</th></tr><tr><td>D</td><td>D</td></tr><tr><td>ペーシング部位</td><td>センシング部位</td></tr><tr><td>A：心室
V：心房
D：両方</td><td>V：心室
A：心房
D：両方</td></tr></table></td><td>表1 ペースメーカの作動様式
<table><tr><th>1文字目</th><th>2文字目</th></tr><tr><td>D</td><td>D</td></tr><tr><td>ペーシング部位</td><td>センシング部位</td></tr><tr><td>A：心房
V：心室
D：両方</td><td>A：心房
V：心室
D：両方</td></tr></table></td></tr>
</table>