

NS NOW No.12 「初歩から学ぶ脳血管内手術」 正誤表

NS NOW No.12 「初歩から学ぶ脳血管内手術」 (2010年10月20日 第1版1刷) p100の図6と図7の写真が入れ替わっていました。ここに深くお詫びいたし、訂正申し上げます。

(2010年11月8日 メジカルビュー社編集部)

図6 バルーンの入替えによる脳底動脈先端部動脈瘤塞栓術の一例

a : Incidentalに見えられた最大径5.2mmの動脈瘤。neck 4.2mm, height 4mmであった。neckは右のP1に騎乗している。
b : 塞栓術後。体積塞栓率25.91%であった。
c : Framing時。右P1側からのballoon assist。
d : Filling時。これも右P1側からのballoon assist。
e : Finishing時。左P1側からのballoon assistによりtight packingを行っている。

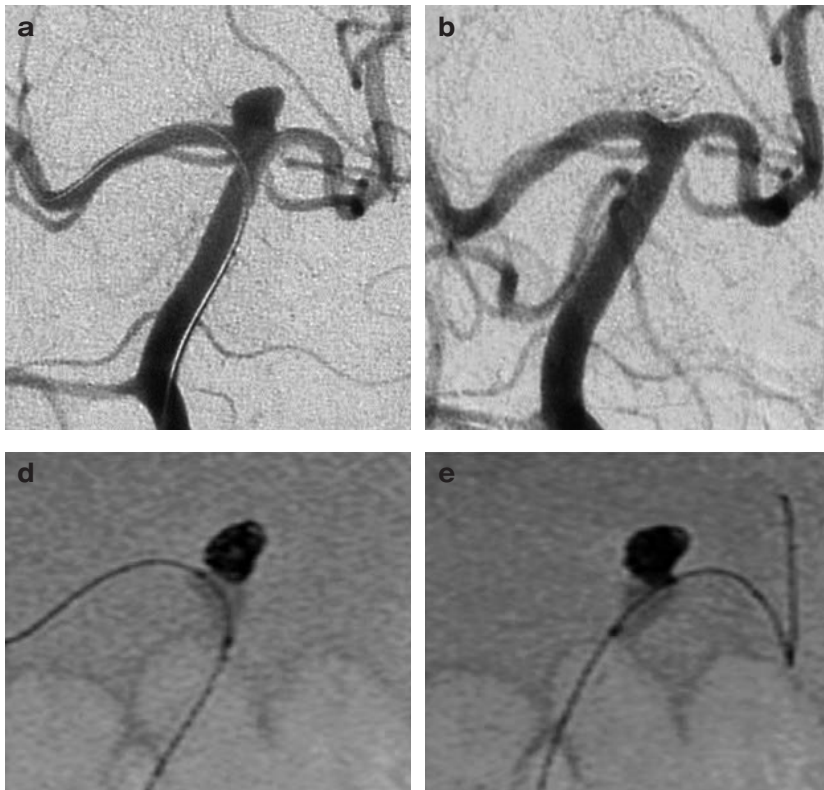


図7 図6の症例のシエーマ

a : 治療前の3D-RA。
b : まずはHyperForm 4mm×7mmを右P1側に誘導。
c, d : Balloon assist下に瘤内にコイルを充填していく。これにより安定したcageをつくり, fillingまでを行う。
e : Inflow zoneをtightに塞栓するためにバルーンを左側に入れ替え, finishing coilを挿入。

