

『理学療法学ゴールド・マスター・テキスト4 整形外科系理学療法学』第1版第1刷(2009年10月10日)～第9刷(2018年3月20日)に誤りがありました。ここに慎んでお詫び申し上げますとともに、以下の通り訂正させていただきます。

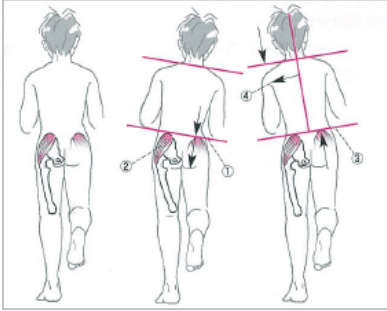
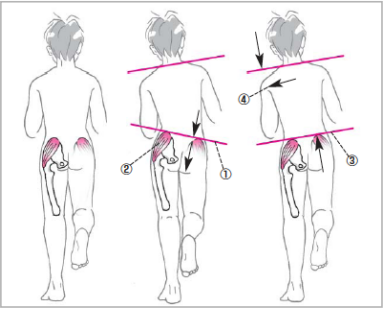
(2021年7月19日 メジカルビュー社編集部)

ページ	該当箇所	誤	正
p.46	表1	<p>表1 関節リウマチ診断基準</p> <p>①朝のこわばりが最低1時間以上続く*</p> <p>②3個所以上で関節が腫れる*</p> <p>③手関節, MCPまたはPIP関節が腫れる*</p> <p>④左右対称性に関節が腫れる*</p> <p>⑤X線写真を撮ったときに手指にリウマチ性の変化がある</p> <p>⑥皮下結節(リウトマイド結節)*<sup>2</sup>がある</p> <p>⑦血液検査をしたときにリウトマイド因子の存在が確かめられる</p> <p>※ここで①～④の項目は6週間以上その症状が続くことが条件であることに注意しよう。</p>	<p>表1 関節リウマチ診断基準</p> <p>①朝のこわばりが最低1時間以上続く*</p> <p>②3個所以上で関節が腫れる*</p> <p>③手関節, MCPまたはPIP関節が腫れる*</p> <p>④左右対称性に関節が腫れる*</p> <p>⑤X線写真を撮ったときに手指にリウマチ性の変化がある</p> <p>⑥皮下結節(リウマトイド結節)*<sup>2</sup>がある</p> <p>⑦血液検査をしたときにリウマトイド因子の存在が確かめられる</p> <p>※ここで①～④の項目は6週間以上その症状が続くことが条件であることに注意しよう。</p> <p>⑥⑦の文中、「リウトマイド」を「リウマトイド」に訂正。</p>
p.91	上から10行目	…大脳の中心前回に伝える…	…大脳の中心後回に伝える…
p.100	まとめのチェック回答1, 上から2行目	…大脳の中心前回に伝える…	…大脳の中心後回に伝える…
p.215	上から15行目	…よくみられる突発性側彎症について…	…よくみられる特発性側彎症について…

『理学療法学 ゴールド・マスター・テキスト4 整形外科系理学療法学』正誤表

『理学療法学 ゴールド・マスター・テキスト4 整形外科系理学療法学』（2009年10月10日 第1版第1刷，2011年3月10日 第1版第2刷，2011年9月20日 第1版第3刷，2012年9月10日 第1版第4刷）に誤りがありました。ここに深くお詫びいたし，訂正申し上げます。

(2012年11月27日 メジカルビュー社編集部)

ページ	該当箇所	誤	正
p.35	■異常歩行 上から4行目	…とで歩行時にTrenderenburg徴候やDuchenne現象を…	…とで歩行時にTrendelenburg徴候やDuchenne現象を…
p.35	図2 タイトル	Trenderenburg徴候と…	Trendelenburg徴候と…
p.35	図2 説明文 上から4行目	(b) Trenderenburg徴候陽性：	(b) Trendelenburg徴候陽性：
p.35	図2 イラスト		
p.35	図2 引用文	<a href="#">(寺山和雄ほか監修:標準整形外科学. 第7版, p473, 医学書院, 1999.より改変引用)</a>	<a href="#">(内田淳正 監修：標準整形外科学, 第11版, p.563, 医学書院, 2011.より改変引用)</a>
p.302	■幼児期以後の臨床症状 ・片側脱臼 上から2行目～5行目	…立ちをすると，健側の骨盤が落ちるTrenderenburg徴候と…患肢での片脚起立直後にはTrenderenburg徴候を示さず，数秒後に健側の骨盤が落ちることがある。これをdelayed Trenderenburg徴候と呼ぶ。…	…立ちをすると，健側の骨盤が落ちるTrendelenburg徴候と…患肢での片脚起立直後にはTrendelenburg徴候を示さず，数秒後に健側の骨盤が落ちることがある。これをdelayed Trendelenburg徴候と呼ぶ。…
p.333	索引，中段 T列 下から3行目	Trenderenburg徴候	Trendelenburg徴候